

DOI: 10.3969/j.issn.1671-9638.2015.03.018

· 病例报告 ·

巴西诺卡菌感染 1 例

Nocardia brasiliensis infection: a case report

张萍¹(ZHANG Ping), 唐友云¹(TANG You-yun), 谭纯¹(TAN Chun), 潘爱琼¹(PAN Ai-qiong), 陈东科²(CHEN Dong-ke)

(1 永州市第三人民医院, 湖南 永州 425000; 2 北京医院, 北京 100002)

(1 The Third People's Hospital of Yongzhou, Yongzhou 425000, China; 2 Beijing Hospital, Beijing 100002, China)

[关键词] 诺卡菌; 巴西诺卡菌; 结核; 肺

[中图分类号] R378.99 [文献标识码] E [文章编号] 1671-9638(2015)03-0211-03

诺卡菌在自然界分布广泛, 多为腐生寄生菌^[1]。诺卡菌病是由诺卡菌引起的一种急性或慢性化脓性或肉芽肿性病变^[2], 多由呼吸道吸入病原菌或经外伤感染引起, 常见于免疫缺陷患者。与人类疾病密切相关的是星形诺卡菌和巴西诺卡菌^[3]。笔者就本例巴西诺卡菌感染患者的临床资料, 结合近年来诺卡菌报道相关文献进行分析, 对诺卡菌的实验室鉴定、诊断及治疗总结如下。

1 病历资料

1.1 病史 患者, 男性, 50 岁, 2013 年 1 月 19 日入院, 患者自诉“咳嗽、咳痰、气促 1 月余, 痰为黄色, 伴咯血, 鲜红色, 畏寒发热, 最高体温 40.0℃”。入院体格检查: 神志清楚, 颈软, 无抵抗; 双肺呼吸音粗, 未闻及干湿啰音; 心界无扩大, 心律齐; 腹平软, 肠鸣音正常; 四肢无畸形, 活动自如, 双下肢可见多个结节, 下肢关节轻度肿胀。患者有肾病综合症、慢性乙型肝炎等疾病多年, 并伴有低蛋白血症。2013 年 1 月初第 1 次入住本院, 两次痰涂片未找到抗酸杆菌, 血液结核抗体 IgG、IgM 均为阴性。1 月 16 日肺部 CT 示, 双肺散在分布大量斑点状、小结节状及索条状影, 右肺中、上叶可见薄壁空洞影, 考虑为“Ⅲ型肺结核, 空洞形成并两肺播散”。当时, 结合患者感染症状, 以及外院和本院两次 CT 结果, 诊断为“继发性肺结核”, 予以对症治疗。出院后症状无明显好转, 仍有发热, 最高体温 39.8℃, 且双下肢疼痛

明显, 为进一步诊断治疗, 遂再次入院。

1.2 实验室检查 住院当日(1 月 19 日)采集患者血标本, 培养 7 d 结果为阴性。3 d 后(1 月 22 日)送检痰标本及足部结节脓液涂片, 革兰染色均可见革兰阳性杆菌, 菌体成串珠状排列。见图 1~3。痰及足部结节脓液培养弱抗酸染色和抗酸染色均为阳性, 菌体长, 成丝状, 形态与分枝杆菌不同。见图 4~5。痰及足部结节脓液细菌培养, 血平板上均现浅黄色、干燥、表面皱褶、凹陷生长的菌落, 见图 6。细菌涂片时难以将该菌落挑起和移动。采用了分子生物学方法, 经 DNA 测序, 最终鉴定为巴西诺卡菌。见图 7。

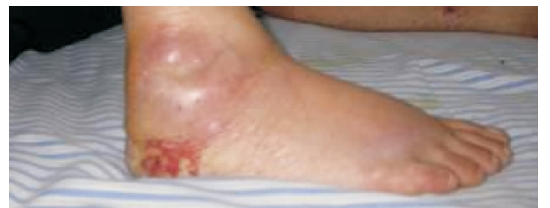

图 1 患者足部脓肿

1.3 治疗经过 患者于 2013 年 1 月 23 日经院内会诊后, 给予复方磺胺甲噁唑治疗: 口服甲氧苄啶 160 mg 和磺胺异噁唑 800 mg, 每日 2 次。因患者同时患有多种疾病, 虽症状有所缓解, 但几天后仍发热, 且头痛明显, 颈强直及记忆力改变, 考虑已发生颅内感染, 最终患者选择放弃治疗, 于 2013 年 1 月 28 日出院时仍发热。

[收稿日期] 2014-09-15

[作者简介] 张萍(1973-), 女(汉族), 湖南省永州市人, 副主任技师, 主要从事微生物检验研究。

[通信作者] 张萍 E-mail: zhangping9773@163.com

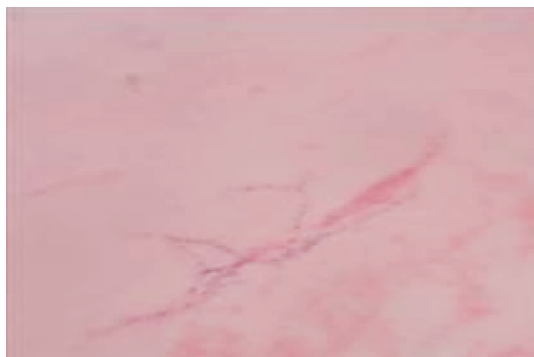

图 2 痰革兰染色

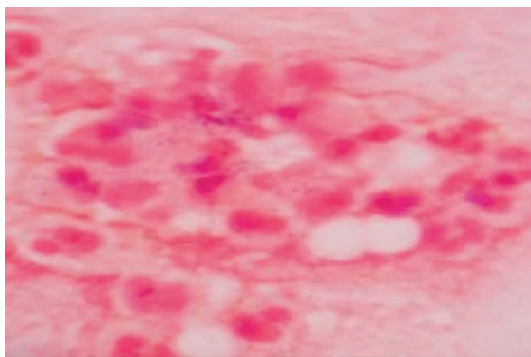


图 3 足部结节脓液革兰染色

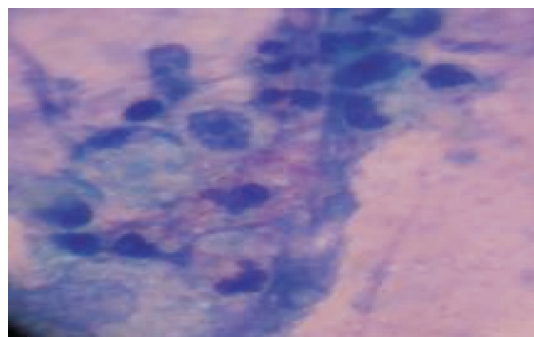


图 4 痰抗酸染色

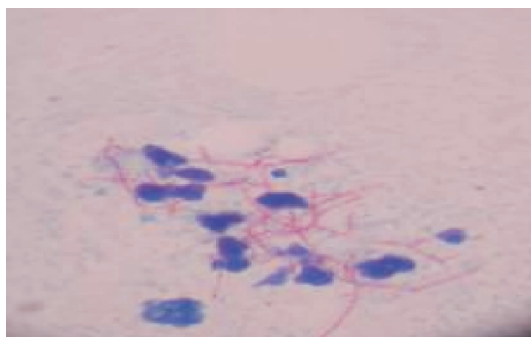

图 5 足部结节脓液抗酸染色

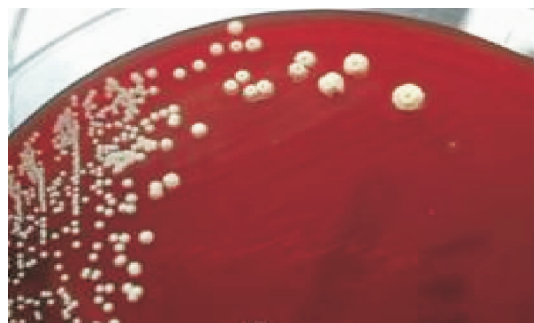

图 6 血平板上菌落(7 d)

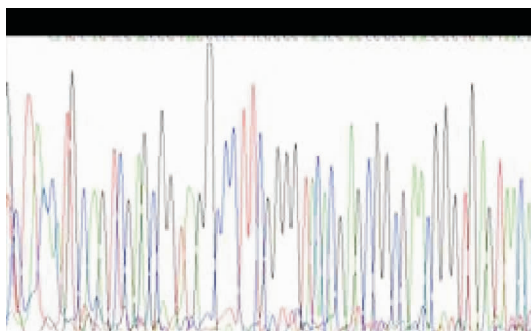


图 7 细菌 DNA 测序排列

2 讨论

诺卡菌常见的传播途径是经呼吸道,通过呼吸道吸入孢子或断裂的菌丝片段而引起肺诺卡菌病。一半的肺诺卡菌病患者会伴随肺外疾病与损害,局部的肺部疾病也可能经血液播散引起肺以外的器官损害。免疫力低下者,如恶性肿瘤、糖尿病、肾功能损害患者等,更易引起肺外播散,可导致心包炎、纵膈炎等,也可播散到皮肤、中枢神经系统、皮下组织等^[4]。其中皮肤感染常会波及淋巴系统,主要临床

表现为皮下蜂窝织炎及结节形成,成人多见于下肢,儿童多见于面部。结节大小不等,小的似黄豆大小,大的似鸡蛋大小^[5]。足菌肿系皮肤和皮下组织诺卡菌感染引起的一种慢性化脓性肉芽肿性疾病^[6],伴有瘘管形成和带有颗粒的脓液流出,有时甚至侵犯临近骨髓和器官。

患者病史显示,2013 年 1 月初两次痰涂片中未找到抗酸杆菌,且血液结核抗体 IgG、IgM 均为阴性,肺部 CT 扫描考虑肺结核,这与肺诺卡菌病初现症状类似结核病^[1]一致。该患者有肾病综合征、慢性乙型肝炎等多种疾病,免疫力低下,首先出现了

肺部感染症状,可见病原菌是通过呼吸道感染肺部,再播散到下肢,形成结节,最后侵犯到脑部,引起颅内感染。

诺卡菌除含有与分枝杆菌属其他细菌一样的结核硬脂酸外,还含有短链(40~60 个 C)的分枝菌酸^[2]。该菌的另一特点是,涂片时难以将该菌落挑起和移动,这是由于诺卡菌的营养菌丝与培养基结合紧密,固难以挑起和移动^[7]。因传统方法对诺卡菌的鉴定难以获得准确结果,故采取了分子生物学方法,经 DNA 测序,最终鉴定为巴西诺卡菌。

复方磺胺甲噁唑是治疗诺卡菌感染的首选药物^[8],但仍有极少诺卡菌耐药菌株的存在。临床医生根据经验得出目前诺卡菌的药物推荐三联用药,即复方磺胺甲噁唑、阿米卡星和头孢曲松钠或亚胺培南^[9]。由于诺卡菌经常会侵及脑部形成脓肿,病死率较高,播散性诺卡菌病症状出现晚,而且常会通过血流播散,造成致死性感染。全身性诺卡菌病的病死率为 7%~44%;如果出现诺卡菌菌血症,则死亡率会达到 50%;严重的免疫损害者,病死率高达 85%^[10]。所以早期诊断利于及时治疗并减少不可逆损伤。

[参 考 文 献]

- [1] 陈东科,孙长贵.实用临床微生物学检验与图谱[M].第 1 版.北京:人民卫生出版社,2011:294.
- [2] 王虎军,徐琳,刘静,等.诺卡菌腹膜炎 1 例[J].中国感染与化疗杂志,2010,10(1):68-69.
- [3] 倪雨星,尚红.临床微生物学与检验[M].4 版.北京:人民卫生出版社,2007:257.
- [4] Brown-Elliott B A,Brown J M,Conville P S,et al. Clinical and laboratory features of the *Nocardia spp.* based on current molecular taxonomy[J]. Clin Microbiol Rev,2006,19(2):259-282.
- [5] 张玄,徐咏涛,李世荣.隆乳术后诺卡菌感染一例[J].第三军医大学学报,2000,22(8):723.
- [6] 梁洁,杨慧兰,刘仲荣,等.星形诺卡菌性足菌肿[J].临床皮肤科杂志,2006,35(10):650-651.
- [7] 贺先奇,王冰.从脓液中检出巴西诺卡菌一例[J].人民军医,2008,51(5):302.
- [8] 叶应妩,王毓三,申子瑜.全国临床检验操作规程[M].第 3 版.南京:东南大学出版社,2006:791.
- [9] Beaman B L,Burnside J,Edwards B,et al. Nocardial infections in the United States, 1972 - 1974[J]. J Infect Dis,1976,134(3):286-289.
- [10] McNeil M M,Brown J M. The medically important aerobic actinomycetes:epidemiology and microbiology[J]. Clin Microbiol Rev,1994,7(3):357-417.

(本文编辑:张莹)

(上接第 208 页)

[参 考 文 献]

- [1] 任南,文细毛,吴安华,等.全国医院感染横断面调查结果的变化趋势研究[J].中国感染控制杂志,2007,6(1):16-18.
- [2] 张璟,徐潜,张耀文,等.医院感染现患率调查变化趋势分析[J].中国感染控制杂志,2014,13(6):345-348.
- [3] 关洁.某院连续 3 年医院感染现患率调查分析[J].中国感染控制杂志,2014,13(6):254-256.

- [4] 杨素珍,程科萍.重症监护室医院感染监测分析[J].中国感染控制杂志,2013,12(6):466-467.
- [5] 唐磊.综合医院感染现患率调查结果分析[J].中华医院感染学杂志,2009,19(7):752-754.
- [6] 陈云飞,张群,殷瑾,等.综合性医院 ICU 医院感染目标监测研究分析[J].中华医院感染学杂志,2009,19(9):1083-1085.

(本文编辑:陈玉华)