

DOI: 10. 12138/j. issn. 1671—9638. 20194262

· 论 著 ·

替加环素鞘内注射治疗泛耐药鲍曼不动杆菌颅内感染 1 例报告及文献复习

陈 宾, 张 恒, 赵宗珉, 张恒森, 鲍 跃, 仇 波, 王义宝, 王运杰, 王 勇

(中国医科大学附属第一医院神经外科, 辽宁 沈阳 110001)

[摘 要] 1 例患者经鼻行视神经减压术后发生泛耐药鲍曼不动杆菌颅内感染, 给予静脉联合鞘内注射替加环素治疗, 综合分析近五年相关文献, 最终确定治疗方案。给予患者替加环素(首次 100 mg, 后续 50 mg, q12h), 联合头孢哌酮钠舒巴坦钠(3.0 g, q8h) 静脉滴注; 替加环素 2.5 mg, 配伍 5 mL 生理盐水, q12h, 腰大池引流管鞘内注射, 夹闭 2 h。鞘内注射替加环素 15 d 后患者连续 4 次脑脊液常规检查在正常范围, 培养阴性, 最终治愈。

[关 键 词] 颅内感染; 泛耐药; 鲍曼不动杆菌; 鞘内注射; 替加环素

[中图分类号] R651.1

Intrathecal injection of tigecycline in treatment of extensively drug-resistant *Acinetobacter baumannii* intracranial infection: one case report and literature review

CHEN Bin, ZHANG Heng, ZHAO Zong-min, ZHANG Heng-sen, BAO Yue, QIU Bo, WANG Yi-bao, WANG Yun-jie, WANG Yong (Department of Neurosurgery, The First Hospital of China Medical University, Shenyang 110001, China)

[Abstract] One patient developed intracranial infection caused by extensively drug-resistant (XDR) *Acinetobacter baumannii* after intranasal endoscopic optic nerve decompression, intravenous combined intrathecal injection of tigecycline was given, treatment plan was finally determined through comprehensive analysis on relevant literatures in the past five years. Patient received intravenous drip of tigecycline (100 mg initially, followed by 50 mg, q12h) combined with cefoperazone sodium/sulbactam sodium (3.0 g, q8h); intrathecal injection of tigecycline 2.5 mg combined with 5 mL saline, q12h through lumbar cisterna drainage tube, clipping for 2 hours. After intrathecal injection of tigecycline for 15 days, four consecutive routine cerebrospinal fluid examination of patients were all within the normal limits, the culture result was negative, patient was finally cured.

[Key words] intracranial infection; extensive drug resistance; *Acinetobacter baumannii*; intrathecal injection; tigecycline

颅内感染是开放性颅脑外伤及开颅手术的常见并发症之一。脑脊液阳性致病菌检出率低等原因^[1], 目前抗感染治疗仍以经验治疗为主。血-脑屏障的存在, 使得很多抗菌药物难以进入脑脊液循环, 敏感药物透过率低, 更增加了抗感染治疗的难度。近年来多重耐药(multi-drug resistance, MDR)或泛耐药(extensive drug resistance, XDR)鲍曼不动杆菌颅内感染病例报道不断增加, 此类高病残率/病死率的难治性颅内感染已经给神经外科抗感染治疗带来了严峻挑战。本文报告 1 例经鼻视神经管减压

术后 XDR 鲍曼不动杆菌颅内感染病例的诊治经历, 并回顾分析近 5 年相关文献。

1 病历资料

1.1 病史 患者男性, 56 岁, 2017 年 2 月 5 日以“坠落伤”于本院就诊。患者伤后神志清, GCS 评分 15 分。左眼视力丧失, 直接光反应阴性, 间接光反应阳性, 右眼正常, 伴脑脊液鼻漏。颅脑 CT 显示: 左侧额叶脑挫裂伤, 多发颅底骨折, 左侧视神经管骨折。

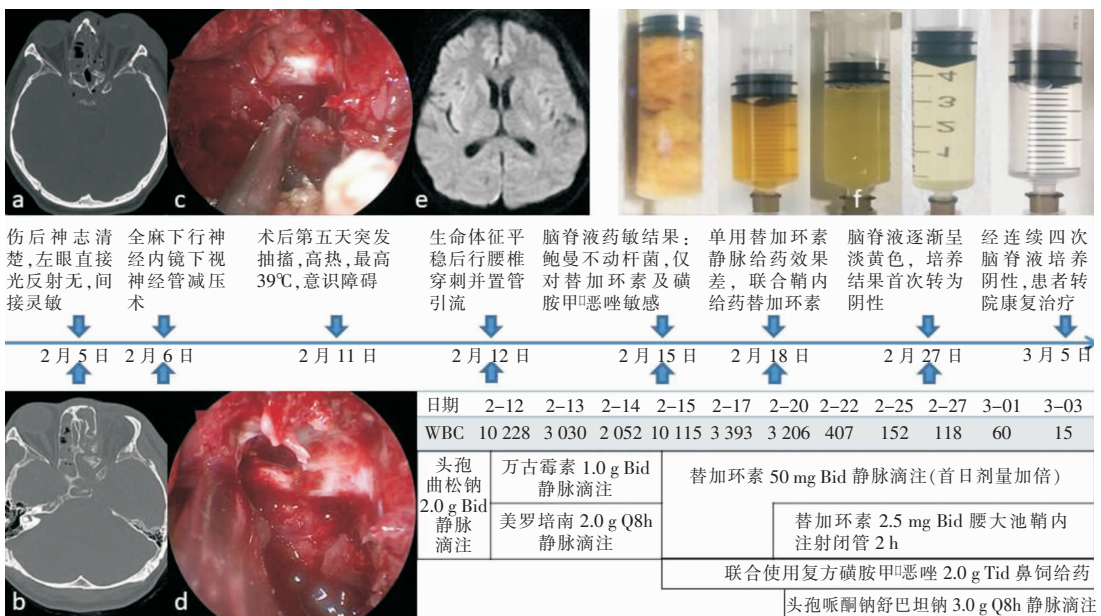
[收稿日期] 2018-09-18

[作者简介] 陈宾(1990-), 男(汉族), 河南省滑县人, 医师, 主要从事神经内镜治疗颅内肿瘤及外伤性视神经损伤等相关研究。

[通信作者] 王勇 E-mail: wangyongdl@126.com

1.2 诊疗及转归 伤后 50 h 接受经鼻行视神经减压手术,术中可见后组筛窦、蝶窦骨折较重,左侧视神经管开放性骨折,内侧壁及下壁近眶口处骨折片内陷压迫视神经(见图 1-c)。术中视神经管全程骨性开放并松解视神经鞘膜(见图 1-d)。术后给予静脉滴注头孢曲松钠(2.0 g,q12h),甲强龙 500 mg/d 连用 3 d 冲击治疗,以及神经营养等药物治疗。术后患者无发热,自觉脑脊液鼻漏减轻,术后第 4 天患者左眼光感恢复。术后第 5 天突发抽搐,伴高热(38℃~39℃)、昏迷。血常规:白细胞计数(WBC) $14.68 \times 10^9/L$,中性粒细胞百分比(NE%)93.9%,降钙素原(PCT)14.47 ng/mL,更换抗生素为万古霉素(1.0 g,q12h)联合美罗培南(1.0 g,q8h)静脉滴注抗感染治疗。次日,患者生命体征平稳后给予腰穿并置管引流,可见脑脊液黄色、浑浊、米浆样(图 1-f),压力高,送脑脊液进行常规检查及培养,细胞数 $10\ 228 \times 10^6/L$,总蛋白 $>3\ 000\ mg/L$,葡萄糖 $<1.1\ mmol/L$;涂片找到 G^- 杆菌,确诊为颅内感染,等待药敏结果,并维持原方案抗感染。术后第 7 天患者病情加重,高热昏迷,痰量多,排痰困难,高流量吸氧(4~6 L/min)下血氧饱和度仅 90%,气管切开后转入神经外科重症监护室(neurosurgery intensive care unit, NICU),呼吸机压力支持通气模式辅助通气。再次送脑脊液进行常规检查及培养,细胞数 $10\ 115 \times 10^6/L$ 。连续两次脑脊液培养药敏结果

均显示为 XDR 鲍曼不动杆菌,仅对替加环素及复方磺胺甲噁唑敏感。出现感染症状第 5 天改用静脉滴注替加环素,首次 100 mg,后续 50 mg,q12h,联合复方磺胺甲噁唑 2.0 g,q8h,鼻饲给药。静脉滴注替加环素 3 d 后患者意识状态仍差,持续高热,最高 39℃,血 WBC $13.47 \times 10^9/L$,PCT 13 ng/mL,脑脊液细胞数 $3\ 039 \times 10^6/L$ 。综合以往文献报道(见表 1),开始给予替加环素 2.5 mg,q12h,腰大池引流管鞘内注射,夹闭 2 h,并联合头孢哌酮钠舒巴坦钠 3.0 g,q8h,静脉滴注。鞘内注射 4 d 后患者体温开始下降,意识状态恢复,问答、查体可配合。治疗期间患者两次腰大池引流管被堵管,病情加重,及时更换新引流管,保持引流通畅后,患者病情逐渐好转,腰大池引流液逐渐变成无色、清亮,脑脊液细胞数下降。鞘内给药第 13 天,患者脑脊液培养转为阴性,细胞数 $60 \times 10^6/L$,葡萄糖 3.0 mmol/L。鞘内给药第 15 天患者体温正常,脑脊液及血常规恢复正常,双侧瞳孔等大正圆,对光反射灵敏,患侧眼眼前 2 m 可数指,治疗有效。后连续四次送检脑脊液常规正常,培养无细菌生长,血 WBC $7.0 \times 10^9/L$,PCT 0.2 ng/mL。经鞘内注射替加环素 15 d 后,患者转回当地医院进行康复治疗,改用头孢米诺(2.0 g,q12h),静脉给药一周后停药,患者颅内感染治愈,出院。随访半年,患者生活能够自理。患者治疗方案及效果见图 1。



a: 术前影像学检查; b: 术后影像学检查; c: 减压前内镜下视神经管; d: 减压后视神经; e: 2月11日颅脑磁共振弥散影像; f: 历次脑脊液标本; WBC为历次脑脊液常规细胞数($\times 10^6/L$)

图 1 XDR 鲍曼不动杆菌颅内感染病例治疗方案及效果图

Figure 1 Treatment plan and efficacy of XDR *Acinetobacter baumannii* intracranial infection

表 1 2009—2018 年颅内鲍曼不动杆菌感染鞘内注射相关文献

Table 1 Literatures on intrathecal injection for treatment of *Acinetobacter baumannii* infection from 2009 to 2018

文献来源	年龄/性别	外伤/手术史	CSF 药敏结果	治疗	联合治疗及剂量	疗程(d)	预后
Krol(2009) ^[2]	64/男	颈椎术后	鲍曼不动杆菌,药敏不详	妥布霉素 10 mg,Qd ivgtt	氨苄西林/舒巴坦 3 g Qd ivgtt; 美罗培南 1.0 g Qd ivgtt	14	死亡 [#]
Tutuncu(2010) ^[3]	54/男	腰间盘突出术后	鲍曼不动杆菌,仅对替加环素及奈特米星敏感	替加环素首次 100 mg、后 50 mg, Bid.ivgtt	奈替米星 1 400 mg/d ivgtt	14	治愈
Cascio (2014) ^[4]	5/男	星形细胞瘤术后	阴沟肠杆菌,仅对磷霉素,替加环素和粘菌素敏感	粘菌素 160 mg,Bid ivgtt, 10 mg, Qd ivt,9 d	利福平 400 mg/d ivgtt	15	治愈
潘志国(2014) ^[5]	43/男	脑出血术后	鲍曼不动杆菌,无药敏结果	多粘菌素 B.ivgtt, 联合 ivt	-	46	治愈
Lauret(2017) ^[6]	22/男	巨大垂体瘤内镜术后	鲍曼不动杆菌,仅对替加环素敏感	替加环素 50 mg,Bid ivgtt; 2.5 mg,Bid ivt	-	14	治愈
Regaieg(2017) ^[7]	18/男	颅脑外伤,颅脑手术后	鲍曼不动杆菌,仅对替加环素和粘菌素敏感	替加环素首次 100 mg;后 50 mg Bid ivgtt	粘菌素 ivgtt 联合鞘内注射,剂量不详	20	治愈
Simfukwe(2017) ^[8]	50/男	颅脑外伤,颅脑手术后	鲍曼不动杆菌,仅对粘菌素敏感	粘菌素 25 000 IU, Qd ivt 和鞘内注射	-	14	治愈
Fang YQ (2017) ^[9]	50/男	颅脑外伤,颅脑手术后	鲍曼不动杆菌,仅对替加环素敏感	替加环素 50 mg, Bid ivgtt;2 mg, Bid ivt	头孢哌酮/舒巴坦 3 g, Bid, ivgtt	14	治愈
赵健(2017) ^[10]	41/女	脑出血术后	鲍曼不动杆菌,对多粘菌素敏感	替加环素 50 mg, Bid ivgtt;5 mg, Bid ivt 和鞘内注射	头孢哌酮/舒巴坦 3 g, Bid, ivgtt, 米诺环素 200 mg, Qd, ivgtt	16	治愈
Wu Y (2018) ^[11]	67/男	脑出血术后	多重耐药肺炎克雷伯菌,药敏不详	替加环素 40 mg,Bid ivgtt; 10 mg, Bid ivt,两个月	磺胺甲噁唑 0.8 g, Bid, 口服	60	治愈

#:患者脑脊液培养阴性,死于其他并发症;-:无相关数据;Qd:每日一次;Bid:每日两次;Tid:每日三次;q8h:每 8 h 一次;ivgtt:静脉滴注;ivt:脑室内给药

2 讨论

鲍曼不动杆菌为条件致病菌,广泛分布于人体呼吸道中,正常生理条件下不会引起重症感染^[12]。具有 NICU 停留史的患者多发生 MDR、甚至 XDR 鲍曼不动杆菌感染^[13],此类鲍曼不动杆菌是引发难治性颅内感染的元凶。中枢神经系统感染多与颅脑外伤或颅脑手术有关^[2]。此外,急性生理应激和严重创伤、脑脊液漏、大剂量糖皮质激素及广谱抗菌药物的使用等也是颅内感染的高危因素^[14]。本例患者开放性颅脑外伤后脑脊液鼻漏破坏了正常的血脑屏障,并接受经鼻内镜行视神经减压手术治疗,且术后还应用了糖皮质激素冲击疗法,以上多种危险因素最终导致患者发生 XDR 鲍曼不动杆菌颅内感染。

颅内感染脑脊液的病原菌检出率很低^[1],颅脑

手术后颅内鲍曼不动杆菌感染的发生率为 2.00%~27.59%^[15],且常发生于手术后 3~7 d。鲍曼不动杆菌引起的中枢系统感染占医院脑膜炎的 3.6%~11.2%^[16],由 MDR 或 XDR 菌株引起的感染预后极差,病死率高达 72.7%^[17],幸运的是此次患者感染的鲍曼不动杆菌是 XDR 而非全耐药,以往作为抗鲍曼不动杆菌感染的首选药物碳青霉烯类抗生素^[18]在本病例感染菌株多次药敏结果中均提示耐药,因而选用替加环素单一静脉给药 3 d,感染未见控制。考虑到替加环素的血脑屏障透过率仅为 11%^[19],经家属知情同意后增加鞘内给药。综合以往文献报道,最终采取 2.5 mg 配伍 5 mL 生理盐水,每日两次鞘内给药后夹闭引流管 2 h 的方案。另外文献报道舒巴坦对抗鲍曼不动杆菌有效^[20],临床上无法取得舒巴坦单剂,因此选用头孢哌酮钠舒

巴坦钠作为第三联药物,并且使用极量,以最大程度利用其中的舒巴坦成分。在目标治疗的基础上,保持腰大池引流的通畅也是抗感染成功的关键,鲍曼不动杆菌的脑脊液蛋白成分极高,极易堵管,若发生堵管应及时更换新引流管。通畅的脑脊液引流配合合理的敏感抗菌药物治疗是神经外科抗耐药杆菌感染治疗成功的关键,与相关文献^[21]报道一致。

目前,对不动杆菌属敏感性较好的抗生素主要是多黏菌素和替加环素^[22]。但多黏菌素在国内使用较少,本院无法获得,因此选用药敏结果中敏感药物替加环素。替加环素是一种抗菌谱可以覆盖革兰阴性杆菌及革兰阳性球菌的甘氨酸环素类广谱抗菌药物^[23],对泛耐药病原菌有较好活性,临床上应用逐渐增多。替加环素在国内上市时间较短,缺乏大样本量病例研究。近年,有静脉滴注替加环素发生凝血功能障碍、弥散性血管内凝血及急性胰腺炎等药物不良反应的相关报道^[24]。目前,在为数尚不多的联合脑室内或腰大池鞘内注射替加环素成功治疗鲍曼不动杆菌颅内感染的文献中,在治疗过程中均未出现药物毒副作用^[6,9-10]。本病例鞘内注射替加环素也未发现神经毒性副作用,尽管如此,依然要警惕鞘内注射抗菌药物易出现的如头痛、下肢麻木、肛门坠胀感以及癫痫等不良反应,必要时采用微量泵控制鞘内给药速度^[25]。目前的临床指南^[9]和替加环素药品说明书^[23]均未曾提及鞘内注射使用方式,因此呼吁最新的抗感染临床指南应根据临床需要进行相应修改。

综上所述,鞘内注射替加环素可能是重症 MDR 或 XDR 鲍曼不动杆菌颅内感染患者的有效治疗选择。然而,因现有有效病例尚少,无法准确预测鞘内注射替加环素的毒副作用。需更多的研究进一步证明鞘内注射替加环素对颅内感染的治疗价值,且不仅仅局限于鲍曼不动杆菌感染。虽然该病例仅是个案报告,但本病例的治疗方案、剂量及给药频率能够为耐药性鲍曼不动杆菌颅内感染治疗提供有利的临床证据,具有一定的借鉴意义。

[参 考 文 献]

[1] Gaynes R, Edwards JR. Overview of nosocomial infections caused by gram-negative bacilli[J]. Clin Infect Dis, 2005, 41(6): 848-854.

[2] Krol V, Hamid NS, Cunha BA. Neurosurgically related nosocomial *Acinetobacter baumannii* meningitis: report of two cases and literature review[J]. J Hosp Infect, 2009, 71(2): 176-

180.

[3] Tutuncu EE, Kuscü F, Gurbuz Y, et al. Tigecycline use in two cases with multidrug-resistant *Acinetobacter baumannii* meningitis[J]. Int J Infect Dis, 2010, 14 (Suppl 3): e224-e226.

[4] Cascio A, Mezzatesta ML, Odierna A, et al. Extended-spectrum beta-lactamase-producing and carbapenemase-producing *Enterobacter cloacae* ventriculitis successfully treated with intraventricular colistin[J]. Int J Infect Dis, 2014, 20: 66-67.

[5] 潘志国,苏磊. 成功救治泛耐药鲍曼不动杆菌致颅内感染 1 例[J]. 感染、炎症、修复, 2014, 15(1): 54-55.

[6] Lauretti L, D'Alessandris QG, Fantoni M, et al. First reported case of intraventricular tigecycline for meningitis from extremely drug-resistant *Acinetobacter baumannii* [J]. J Neurosurg, 2017, 127(2): 370-373.

[7] Regaieg K, Bahloul M, Turki O, et al. The efficacy of the tigecycline-colistin association in the treatment of multi-resistant *Acinetobacter baumannii* meningitis[J]. Med Mal Infect, 2017, 47(2): 175-177.

[8] Simfukwe K, Zhou Y, Han G, et al. Management of intracranial ventriculitis caused by multidrug resistant *Acinetobacter baumannii*: case report and literature review[J]. Med J Zambia, 2017, 44(1): 58-63.

[9] Fang YQ, Zhan RC, Jia W, et al. A case report of intraventricular tigecycline therapy for intracranial infection with extremely drug resistant *Acinetobacter baumannii* [J]. Medicine (Baltimore), 2017, 96(31): e7703.

[10] 赵健,王仙,张双,等. 开颅术后并发泛耐药鲍曼不动杆菌性颅内感染病例报告并文献复习[J]. 临床神经外科杂志, 2017, 14(4): 310-312.

[11] Wu Y, Chen K, Zhao J, et al. Intraventricular administration of tigecycline for the treatment of multidrug-resistant bacterial meningitis after craniotomy: a case report[J]. J Chemother, 2018, 30(1): 49-52.

[12] 缪应纯,徐晓林,缪应举,等. 鲍曼不动杆菌研究进展[J]. 山东化工, 2017, 46(23): 49-51.

[13] Brigante G, Migliavacca R, Bramati S, et al. Emergence and spread of a multidrug-resistant *Acinetobacter baumannii* clone producing both the carbapenemase OXA-23 and the 16S rRNA methylase ArmA[J]. J Med Microbiol, 2012, 61(Pt 5): 653-661.

[14] Pogue JM, Mann T, Barber KE, et al. Carbapenem-resistant *Acinetobacter baumannii*: epidemiology, surveillance and management[J]. Expert Rev Anti Infect Ther, 2013, 11(4): 383-393.

[15] Tafelski S, Wagner L, Angermair S, et al. Therapeutic drug monitoring for colistin therapy in severe multi-resistant *Acinetobacter* intracerebral abscess: A single case study with high-dose colistin and review of literature[J]. SAGE Open Med Case Rep, 2017, 5: 2050313X1711630.

[16] Yiş R. Evaluation of blood cultures in a children's hospital located in Southeastern Anatolia[J]. Turk Pediatri Ars, 2015,

50(2): 102 - 107.

- [17] Jawad A, Seifert H, Snelling AM, et al. Survival of *Acinetobacter baumannii* on dry surfaces; comparison of outbreak and sporadic isolates[J]. J Clin Microbiol, 1998, 36(7): 1938 - 1941.
- [18] 陈佰义, 何礼贤, 胡必杰. 中国鲍曼不动杆菌感染诊治与防控专家共识[J]. 中华医学杂志, 2012, 92(2): 76 - 85.
- [19] Rodvold KA, Gotfried MH, Cwik M, et al. Serum, tissue and body fluid concentrations of tigecycline after a single 100 mg dose[J]. J Antimicrob Chemother, 2006, 58(6): 1221 - 1229.
- [20] 黎金海, 陈嘉伟, 郭旭光. 替加环素联合舒巴坦对泛耐药鲍曼不动杆菌体外抗菌活性研究[J]. 今日药学, 2016, 26(7): 482 - 488.
- [21] 苏小妹, 邱前辉, 詹建东, 等. 鼻内镜下视神经减压术治疗外伤性视神经损伤临床观察[J]. 中国耳鼻咽喉颅底外科杂志, 2017, 23(4): 323 - 327.
- [22] Cunha BA. Pharmacokinetic considerations regarding tigecycline for multidrug-resistant (MDR) *Klebsiella pneumoniae* or MDR *Acinetobacter baumannii* urosepsis[J]. J Clin Microbiol, 2009, 47(5): 1613.
- [23] Pankey GA. Tigecycline[J]. J Antimicrob Chemother, 2005,

56(3): 470 - 480.

- [24] 刘峰, 邓贵新, 刘锐锋. 21 例替加环素致药品不良反应[J]. 中国医院用药评价与分析, 2018, 18(7): 1000 - 1004.
- [25] 严建泉, 钱东翔, 罗鹏, 等. 万古霉素微量泵控制持续鞘内注射治疗颅内感染[J]. 实用临床医药杂志, 2014, 18(7): 91 - 93.

(本文编辑:文细毛)

本文引用格式:陈宾, 张恒, 赵宗珉, 等. 替加环素鞘内注射治疗泛耐药鲍曼不动杆菌颅内感染 1 例报告及文献复习[J]. 中国感染控制杂志, 2019, 18(4): 335 - 339. DOI: 10. 12138/j. issn. 1671 - 9638. 20194262.

Cite this article as: CHEN Bin, ZHANG Heng, ZHAO Zong-min, et al. Intrathecal injection of tigecycline in treatment of extensively drug-resistant *Acinetobacter baumannii* intracranial infection: one case report and literature review [J]. Chin J Infect Control, 2019, 18(4): 335 - 339. DOI: 10. 12138/j. issn. 1671 - 9638. 20194262.