

DOI: 10. 12138/j. issn. 1671-9638. 20194024

· 论 著 ·

耳廓苏黎世放线菌病首例报告及文献复习

刘 岩¹, 蒲增惠¹, 赵茂茂¹, 姜丽华²

(烟台毓璜顶医院 1. 感染性疾病科; 2. 微生物室, 山东 烟台 264000)

[摘要] 本文对某院收治的一例放线菌化脓性耳廓软膜炎的诊治进行了回顾性分析。患者因右耳廓急性红肿、疼痛 2 d 入院, 入院当天即行耳廓脓肿切开引流, 脓液送细菌培养。4 d 后脓液培养结果回报为苏黎世放线菌, 诊断为右耳廓苏黎世放线菌病。随后相继使用大剂量青霉素 G 静脉滴注、阿莫西林口服, 共治疗 3 个半月, 耳廓红肿消退、未变形或遗留瘢痕, 停药后继续随访 3 个月无复发。提示苏黎世放线菌感染需早诊断, 大剂量、足疗程的抗菌药物治疗, 脓肿形成时及时切开引流, 可避免因漏诊而未得到及时治疗导致的外耳廓瘢痕、畸形以及功能的损伤。

[关键词] 放线菌; 放线菌病; 耳廓感染

[中图分类号] R633⁺.3

Actinomycosis caused by *Actinomyces turicensis*: the first case report and literature review

LIU Yan¹, PU Zeng-hui¹, ZHAO Mao-mao¹, JIANG Li-hua² (1. Infectious Disease Department; 2. Microbiology Laboratory, Yantai Yuhuangding Hospital, Yantai 264000, China)

[Abstract] A retrospective analysis on one case of purulent perichondritis of auricle caused by *Actinomyces* was performed. Patient was admitted to a hospital due to acute swelling and pain in right auricle for 2 days, on the day of admission, patient underwent incision and drainage of auricle abscess, pus was performed bacterial culture. Pus culture result after 4 days was *Actinomyces turicensis*, actinomycosis of right auricle was diagnosed. Patient was given large dose of penicillin G intravenously drip, then oral administration of amoxicillin, treatment lasted three and a half months, auricular redness and swelling subsided, there was no deformation or residual scar, follow-up for 3 months after withdrawal of drugs showed no recurrence. It is suggested that the infection caused by *Actinomyces turicensis* should be diagnosed early, treated with antimicrobial agents of high dose and enough therapy course, timely incision and drainage during abscess formation can avoid scar, deformity and functional damage of external auricle caused by missed diagnosis and untimely treatment.

[Key words] *Actinomyces*; actinomycosis; auricle infection

放线菌是一种兼性厌氧菌, 是人体口腔、消化道、生殖道的一种定植菌, 常引起慢性化脓性病変。放线菌病是由放线菌感染引起的感染性疾病, 临床一般分为头颈型、胸型及腹盆腔型^[1]。随着卫生条件、医疗技术的改进, 放线菌病临床已少见。放线菌病慢性特征性病変包括致密的纤维化硬结、引流窦道及“硫磺样”颗粒, 确诊需病原学证据, 但放线菌微需氧、培养条件苛刻, 临床容易漏诊而发展成慢性感染。应用大剂量、足疗程的抗菌药物是保证药物进入纤维组织所必需的, 是成功治疗放线菌病的基础^[1]。

耳放线菌病中有放线菌中耳炎的病例报告, 但由放线菌引起的原发性急性化脓性耳廓软膜炎临床罕见, 极易漏诊, 一旦漏诊而未得到正规治疗发展成慢性感染将导致外耳廓瘢痕、畸形, 对外耳的美观及功能造成损害。为提高对耳廓放线菌病的诊治水平, 现将我院收治的一例患者病历资料报告如下。

1 病历资料

1.1 入院情况 患者, 男性, 48 岁, 工人, 因右耳廓

[收稿日期] 2018-06-25

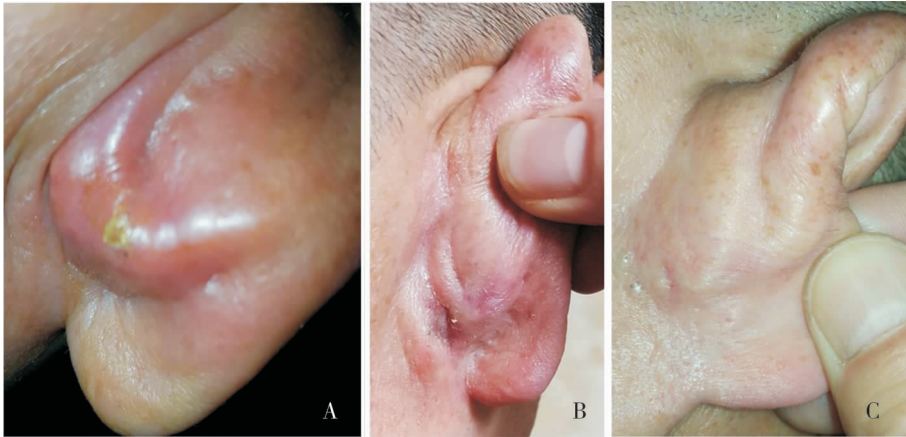
[作者简介] 刘岩(1983-), 女(汉族), 山东省济南市人, 主治医师, 主要从事重症感染与疑难复杂感染性疾病、不明原因发热诊治研究。

[通信作者] 蒲增惠 E-mail: puzenghui_1@163.com

急性红肿、疼痛 2 d 入院。患者 2 d 前无明显诱因出现右耳廓红肿、疼痛,于当地医院就诊,因头孢菌素类皮试阳性,给予阿奇霉素、地塞米松治疗 2 d 无好转,红肿进行性加重、疼痛难忍,为进一步诊治收入我院耳鼻喉科。20 年前行扁桃体切除术。查体:体温 36.2℃,脉搏 86 次/分,呼吸 20 次/分,血压 119/68 mmHg;双肺未闻及干湿性啰音;心率 86 次/分,律齐;腹软,无压痛、反跳痛。专科查体:右耳廓可见范围为 3 cm×5 cm 的红肿,背面肿胀明显,触及有波动感,触痛明显。见图 1A。初步诊断为急性化脓性耳廓软骨膜炎。

1.2 诊疗经过 因外院头孢菌素类皮试阳性,入院后请感染科会诊指导抗感染治疗。感染科医生会诊时,追问患者既往曾应用头孢菌素类、青霉素类抗生素,无过敏史,建议行头孢替安皮试及对侧生理盐水

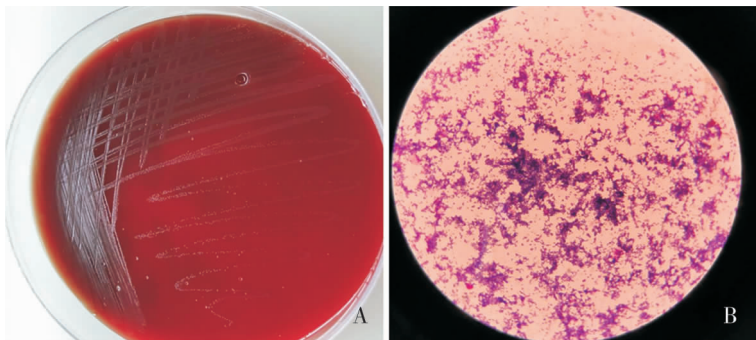
对照试验,结果皮试阴性。即给予头孢替安 1 g,静脉滴注,每日 2 次;同时建议送脓液细菌培养。入院当日即行耳廓脓肿切开引流,可见白色脓液,主管医生遵照用注射器抽吸脓液送细菌培养。查血常规提示白细胞计数正常,C 反应蛋白(CRP)检测结果正常。治疗 3 d 后患者仍耳廓肿痛明显,伴脓性分泌物。入院第 4 天脓液培养(见图 2)结果回报为苏黎世放线菌,再次请感染科医生会诊,诊断为右耳廓放线菌病(苏黎世放线菌致右耳化脓性耳廓软骨膜炎),调整抗生素为青霉素 G 800 万单位,静脉滴注,q8h。继续治疗 1W,耳廓红肿好转、无脓性分泌物,患者出院。院外继续按原方案治疗 1W 后改阿莫西林 0.5 g,口服,q8h,感染科门诊随访,治疗效果见图 1B。治疗 3 个月,耳廓红肿消退、未变形或遗留瘢痕,见图 1C。停药后继续随访 3 个月无复发。



A:入院当天,右耳廓可见范围为 3 cm×5 cm 的红肿,疼痛难忍,拒碰;B:治疗 1 个月后,耳廓红肿较前好转,无分泌物;C:治疗 3 个月后,耳廓外观恢复正常

图 1 右耳化脓性耳廓软骨膜炎治疗过程中耳廓变化图

Figure 1 Change in auricle during the treatment process of purulent perichondritis of auricle of the right ear



A:血琼脂平板 35℃ 培养 4 d,可见直径 0.5 mm 左右菌落,菌落粗糙、干燥、灰白色;B:显微镜下可见革兰染色阳性微弯曲杆菌,可见长的细丝缠绕而成的团块

图 2 耳廓脓液接种血琼脂平板培养产物及其革兰染色显微镜下所见图像

Figure 2 Cultured products of auricle pus inoculated on blood agar plate and microscopic observation of gram-staining

2 讨论

化脓性耳廓软骨膜炎是耳廓最为严重的细菌感染性疾病,容易导致软骨变形坏死,如处置不及时到位,最终将后遗较明显的耳廓畸形^[2-3]。常见的致病原因包括外伤、冻伤、烧伤、术后感染以及不明原因感染。致病菌以铜绿假单胞菌多见,其次为金黄色葡萄球菌,抗菌药物选择多为第三代头孢菌素、氨基糖苷类、左氧氟沙星^[3-7]。早期化脓性耳廓软骨膜炎经积极抗感染治疗及脓肿引流可控制感染,无明显畸形遗留。晚期化脓性耳廓软骨膜炎则多需手术治疗,往往遗留瘢痕或畸形。

放线菌是一种革兰阳性兼性厌氧菌,在厌氧环境下生长良好,培养条件苛刻,常定植在口腔龋齿、扁桃体隐窝、上呼吸道、胃肠道和泌尿生殖道,在自然界几乎无毒力,但在人体黏膜完整性受损,如外伤、手术等情况下,可侵入深部组织,造成放线菌病^[8]。已知的 14 种放线菌中 6 种可对人类致病,其中最常见的是衣氏放线菌^[1]。放线菌病多为慢性化脓性或肉芽肿性疾病,由 Langenbeek 在 1845 年首先叙述,我国 1904 年首次在宜昌发现牛放线菌病,1911 年首次报告人颜面部放线菌病^[9]。放线菌病确诊主要依据培养或组织病理切片检出放线菌,放线菌病的病理学表现为肉芽组织周围急性炎性病变,部分可见菊花状“硫磺颗粒”,其中心为细菌菌落,周围环绕放射状的棒状菌丝^[1]。放线菌病一般分为面颈型、腹型及胸型放线菌病 3 种类型,以面颈型多见^[8-14],但杨惊等^[8]报道以胸型多见。面颈型多与牙病或牙科操作有关^[9],可表现为急性痛性脓肿或无痛性硬性肿块,在面颈部多形成窦道而排出特征性的硫磺样颗粒^[13]。病变部位多在下颌骨或下颌下部,可以导致大颌病^[1, 13]。胸型可累及肺部、胸膜、纵膈或胸壁,可表现为慢性肺炎或胸膜炎,临床多表现为咳嗽、低热、消瘦、胸痛,易误诊为结核病或肿瘤^[8-9, 11]。腹盆型多隐匿,易与炎症或肿瘤相混淆,女性往往与宫内节育器相关,如疾病迁延不愈,可导致会阴板状硬化,即“冰冻骨盆”^[1]。

耳鼻喉科放线菌病少见,目前报道的有扁桃体放线菌病^[10, 15]、喉部放线菌病^[16]、鼻窦放线菌病、声带放线菌病^[16]。国外有少量放线菌引起中耳炎的病例报道^[17],在万方医学网、中国知网以“耳廓”“放线菌”,在 PubMed 网站以“auricular”“actinomycosis”为关键词搜索,未见由放线菌所致原发性

耳廓软组织感染或感染性耳廓软骨膜炎的相关报道。

放线菌病多为慢性化脓性病变,可能与早期急性期临床表现不明显,未及时、正确的诊治,造成慢性、反复感染相关。本文所报告的病例,在急性期能够及时就诊的原因是剧烈的耳痛,此为化脓性耳廓软骨膜炎的特点。确诊则得益于早期标本送检及其正确的送检方法。感染科在首次会诊时有以下考虑:(1)患者院外治疗效果不佳与抗菌药物选用不当相关,阿奇霉素对化脓性耳廓软骨膜炎的首位致病菌铜绿假单胞菌无效,对第二大常见致病菌金黄色葡萄球菌的耐药率近年来也较高;(2)除了初始抗菌药物选择不当外,还有少见致病菌的可能,因此建议积极送标本培养。关于标本送检,本文所报告的病例在脓液标本送检时采取了规范的送检方法,如果仅用咽拭子蘸取少量脓液送培养,可能会因为菌量过少导致培养阴性延误诊断。因此,早期送检标本、正确的标本送检方法是病原学确诊的基石。感染科门诊后续随访过程中追问病史,该患者起病前 1 个月在外院行纤维胃镜及镜下胃息肉摘除术,发病是否与此操作相关不得而知。

放线菌对大多数抗菌药物敏感,但甲硝唑、氟喹诺酮类、头孢他啶、复方磺胺甲噁唑、苯唑西林对其无效^[18]。放线菌病治疗首选大剂量青霉素,其次可选择多西环素、头孢曲松,神经系统病变者还可选择氯霉素,抗菌药物疗程往往在 3~6 个月以上^[18-19]。对于妇科病变者,往往需要取出宫内节育器,对于脓肿或窦道形成或血性播散的复杂性放线菌病则需要手术治疗^[8]。本例患者共应用青霉素类治疗 3 个半月,治疗效果显著,未遗留耳廓瘢痕、畸形,随访 3 个月无复发。

综上所述,耳廓放线菌病是耳鼻喉科少见的一种感染性疾病,确诊需取得病原学证据。放线菌为兼性厌氧菌,培养条件苛刻、分离率低,耳廓放线菌病极易误诊、漏诊,文献报道少。国内文献^[1]报道,放线菌病患者白细胞、CRP 可以增高,也可正常,无特异性表现。结合本文报告的急性化脓性耳廓软骨膜炎病例,患者血常规、CRP 无明显增高,发现其感染急性期临床表现与其他病原所致急性化脓性耳廓软骨膜炎无区别,但两者抗感染治疗方案有区别。首先,经验治疗化脓性耳廓软骨膜炎的常用药物为抗铜绿假单胞菌的第三代头孢菌素、左氧氟沙星和抗金黄色葡萄球菌的苯唑西林,这些药物对放线菌治疗效果不佳,放线菌病治疗首选青霉素,次选多西

环素;第二,其他病原菌所致急性化脓性软骨膜炎抗菌药物疗程最长 14 d,而放线菌病疗程通常 3 个月以上。需强调的是放线菌病抗菌药物治疗应大剂量、足疗程,窦道形成或病程进入晚期多需联合手术治疗^[8-9]。本病的早期诊断,及时选用敏感抗菌药物可明显改善预后,避免或减轻耳廓畸形的发生。期望本例病例报告能提高耳鼻喉科及感染科医生对该病的认识,加大标本病原学的送检力度,规范送检方法,开阔诊断思路,避免误诊,使患者受益。

[参 考 文 献]

- [1] 王立,刘正印,王爱霞.放线菌病九例临床分析[J].中华内科杂志,2007,46(5):389-391.
- [2] 童雷,吴国民,叶秀菊,等.急性化脓性耳廓软骨膜炎手术疗效分析[J].中国耳鼻咽喉头颈外科,2011,18(10):529-531.
- [3] Davidi E, Paz A, Duchman H, et al. Perichondritis of the auricle: analysis of 114 cases[J]. Isr Med Assoc J, 2011, 13(1): 21-24.
- [4] 冯一勋,韦建霞.耳廓弥漫性脓肿 17 例[J].中华创伤杂志,2000,16(2):70.
- [5] 张帆,张扬,鲍玉霞.耳廓化脓性软骨膜炎的病原学分析及临床意义[J].临床耳鼻咽喉头颈外科杂志,2015,29(2):168-170.
- [6] 卢振民.耳廓化脓性软骨膜炎 50 例疗效观察[J].中国误诊学杂志,2004,4(8):1243-1244.
- [7] 汪峻峰,冯娟娟.感染性耳廓软骨膜炎的治疗[J].实用临床医药杂志,2013,17(14):129,132.
- [8] 杨惊,刘晓清,邓国华.放线菌病的临床特点与治疗[J].中国全科医学,2009,12(7A):1206-1208.
- [9] 李秀丽,李祥翠,廖万清.放线菌病的研究进展[J].中国真菌学杂志,2008,3(3):189-192.
- [10] 周世明,林振群.扁桃体放线菌病 10 例临床分析[J].中国真菌学杂志,2011,6(2):101-102.

- [11] 陈娉娉,邓俊亮,钱江,等.病理确诊的肺放线菌病 11 例临床特点并误诊分析[J].中华老年医学杂志,2017,36(5):537-542.
- [12] 朱博,郑琦,石仕元,等.髋关节放线菌感染报道一例[J].中华临床感染病杂志,2017,10(1):60-62.
- [13] 步荣发.面颈部放线菌感染的特点及治疗[J].中华医院感染学杂志,2004,14(3):355-357.
- [14] 郑焱,楚瑞琦,谭升顺.脑型放线菌病[J].中国皮肤性病学杂志,2002,16(6):414-415.
- [15] 林志宏,林敏,滕尧树,等.扁桃体放线菌病九例临床诊治分析[J].中华医学杂志,2007,87(36):2581-2582.
- [16] 王玲,林贵山,程惠华.鼻咽放线菌病 1 例报告[J].实用癌症杂志,2010,25(6):661.
- [17] Kakuta R, Hidaka H, Yano H, et al. Identification of *Actinomyces meyeri* actinomycosis in middle ear and mastoid by 16S rRNA analysis[J]. J Med Microbiol, 2013, 62(Pt 8): 1245-1248.
- [18] 巴特利特. ABX 指南 - 感染性疾病的诊断与治疗[M]. 马小军,徐英春,刘正印,译.2 版.北京:科学技术文献出版社,2012.
- [19] 贾红霞,李娟,王浩然,等.肺放线菌病一例[J].中华结核和呼吸杂志,2017,40(8):634-635.

(本文编辑:文细毛)

本文引用格式:刘岩,蒲增惠,赵茂茂,等.耳廓苏黎世放线菌病首例报告及文献复习[J].中国感染控制杂志,2019,18(1):79-82. DOI:10.12138/j.issn.1671-9638.20194024

Cite this article as:LIU Yan, PU Zeng-hui, ZHAO Mao-mao, et al. Actinomycosis caused by *Actinomyces turicensis*: the first case report and literature review[J]. Chin J Infect Control, 2019, 18(1):79-82. DOI:10.12138/j.issn.1671-9638.20194024